

心臓の機能と心不全

INDEX

- 左心不全
- 右心不全
- 急性心不全
- 慢性心不全



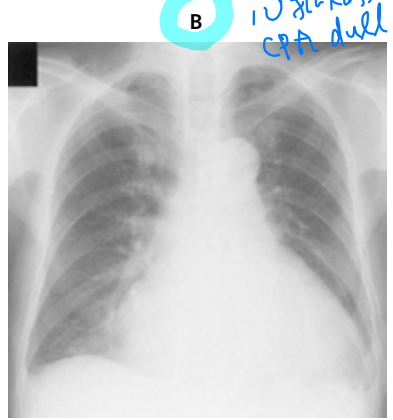
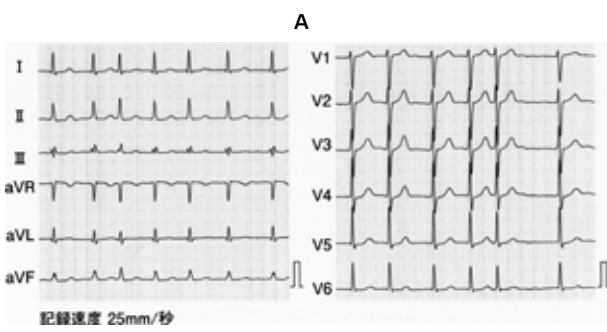
典型問題

110180 血圧↑、肺水腫ありから Forrester II 度心不全と診断し治療を選ぶ設問

76歳の男性。全身倦怠感と呼吸困難とを主訴に来院した。昨日、引っ越しのために一日中荷物の移動を行った。その後、全身倦怠感を自覚していたが、21時ころに就寝した。午前2時ころ呼吸困難が生じてきたため、しばらく座位で安静にしたという。今朝も全身倦怠感と呼吸困難が改善せず、呼吸時の喘鳴も出現してきたため妻とともに受診した。10年前に健康診断で不整脈を指摘されていたが、特に症状がなかったので医療機関を受診していなかった。意識は清明。身長167cm、体重66kg。体温36.2℃。脈拍84/分、不整。血圧152/66mmHg。呼吸数24/分。SpO₂ 95% (room air)。胸部の聴診ではIII音と心尖部に最強点を有するIII/VIの汎〈全〉収縮期雑音を聴取する。両側の胸部でwheezesを聴取する。腹部は平坦、軟で、肝・脾を触知しない。両側の脛骨前面に圧痕を残す浮腫を認める。血液所見：赤血球459万、Hb 14.1g/dL、Ht 42%、白血球4,900、血小板19万。血液生化学所見：総蛋白7.6g/dL、アルブミン3.8g/dL、総ビリルビン1.1mg/dL、直接ビリルビン0.3mg/dL、AST 52IU/L、ALT 49IU/L、LD 420IU/L (基準176~353)、ALP 358IU/L (基準115~359)、γ-GTP 60IU/L (基準8~50)、アミラーゼ124IU/L (基準37~160)、脳性ナトリウム利尿ペプチド〈BNP〉478pg/mL (基準18.4以下)、尿素窒素16mg/dL、クレアチニン1.1mg/dL、Na 141mEq/L、K 4.0mEq/L、Cl 104mEq/L。CRP 1.3mg/dL。心電図 (A) と胸部エックス線写真 (B) とを示す。心エコーで左室駆出率44%であり、高度の僧帽弁逆流と下大静脈の拡大とを認める。

心不全/BA
→ CXp, wheeze

MR?
下気道の狭窄
(Aが明証)



心不全
CRA dull

初期治療において投与するのはどれか。3つ選べ。

心不全 → Forrester 分類 → (血圧 用利尿薬)

- a 酸素
- b 利尿薬
- c 硝酸薬
- d α遮断薬
- e ノルアドレナリン

利尿薬 (浮腫あり)
Forrester II度

正解 a, b, c (正答率：90%)

● 典型像

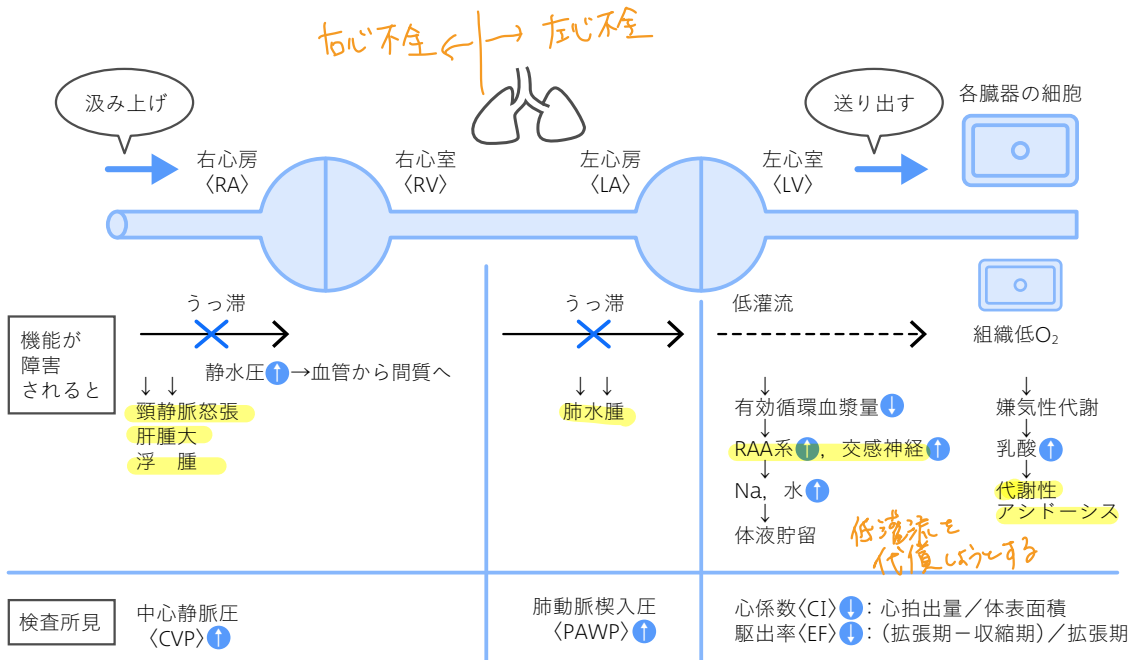
- ☑ 急性心不全は夜間～明け方に発症する
- ☑ 一見、気管支喘息にもみえるが、胸部エックス線写真で肺水腫を認める
- ☑ III音、IV音は心不全に特異的

● 勉強のポイント

- ☑ 心臓の機能は「汲み上げ」「送り出す」こと
- ☑ 機能が障害されると、汲み上げられずに手前がうっ滞し、送り出せずに組織低灌流となる
- ☑ ①血圧は保たれているか、②うっ滞があるかないか（浮腫、肺水腫）をまず確認する

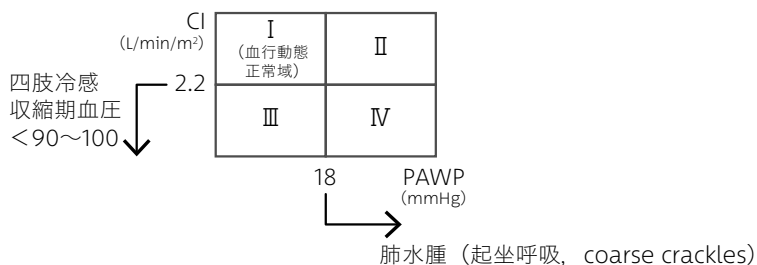
共通点と相違点

● 心不全の病態は右心不全と左心不全に分けて整理する



●治療は急性と慢性に分けて整理する

★急性心不全の治療は多少無理をしてでも全身状態を保つこと。Forrester分類に則って整理する



- ☑ Forrester II度：静脈還流量を減らすために硝酸薬（浮腫があればフロセミド）
- ☑ Forrester III度：静脈還流量を増やすために輸液
- ☑ Forrester IV度：利尿薬/硝酸薬+β刺激薬（ドパミン，ドブタミン），効果がなければIABP
- ☑ クリニカルシナリオ〈CS〉：血圧が保たれている（sBP 100mmHg以上）場合，硝酸薬を用いる

★慢性心不全の治療は無理して頑張っているRAA系と交感神経系を抑制すること

- ☑ Na制限：前負荷を減らす
- ☑ β遮断薬：心臓の収縮力が強くなりすぎないように，適度に抑制する
- ☑ ACE阻害薬/ARB：心リモデリング抑制のために用いる
- ☑ 利尿薬：浮腫があれば用いる

急性心不全
使わない

👉 過去問チェックポイント

- ☑ 肺水腫では起坐呼吸がみられる。
- ☑ 心不全の治療モニタリング指標として体重がある。

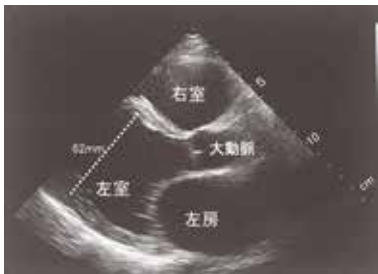
確認問題

108A41

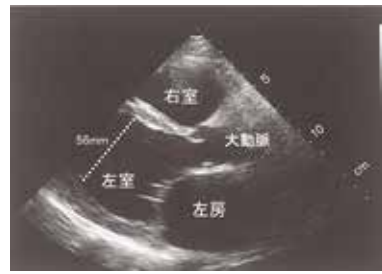
40歳の男性。乏尿と呼吸困難とを主訴に救急外来を受診した。既往歴に特記すべきことはない。意識は清明。冷汗と下腿浮腫とを認める。Ⅲ音とⅣ音を聴取する。両側の胸部に coarse crackles を聴取する。脈拍108/分、整。血圧72/50 mmHg。呼吸数28/分。血液生化学所見：クレアチニン 1.8 mg/dL, Na 134 mEq/L, K 3.8 mEq/L, Cl 100 mEq/L, 脳性ナトリウム利尿ペプチド (BNP) 840 pg/mL (基準18.4以下)。動脈血ガス分析 (room air) : pH 7.32, PaCO₂ 30 Torr, PaO₂ 62 Torr, HCO₃⁻ 15 mEq/L。心エコー図 (傍胸骨左縁長軸像) (A, B) を示す。

まず投与すべき治療薬で適切なのはどれか。

A
拡張末期



B
収縮末期



Forrester IV度心不全

- a β遮断薬
- b ドパミン
- c ジギタリス
- d ニトログリセリン
- e アンジオテンシン変換酵素 (ACE) 阻害薬

診断名：心不全 (Forrester IV度)

正解 b (正答率：64%)

もっと解きたい!



108H16, 103B21, 110I80, 111G58,
108A41, 107D29, 109A16